Leitura guiada

# Estudo dirigido para a seleção da LACG UVA

Este estudo dirigido acompanha situações que você encontrará no centro cirúrgico e no atendimento inicial. Cada tema começa com uma situação clínica, explica o que acontece e relaciona o conceito ao que você pode observar na prática.

## Sumário

Assepsia e antissepsia 02
Instrumental e sutura 03
Valvas cardíacas 04
Pulsos arteriais 05
Tamponamento cardíaco 06
Pneumotórax 07
Toracocentese 08
Acesso vascular e RCP 09
Leituras de apoio 10
Créditos das imagens 11

Módulo 1 de 6

# Assepsia e antissepsia

**Antes da primeira incisão, a pele do paciente e as superfícies ao redor podem ser fontes de microrganismos. A equipe prepara a pele, delimita o campo e confere o instrumental porque cada uma dessas medidas atua em uma etapa diferente da prevenção de infecção.**

Instrumental sobre um campo estéril

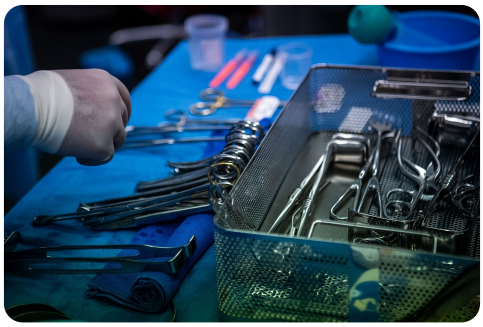

O campo cria uma barreira entre os materiais estéreis e as superfícies ao redor.

## Assepsia no campo

Assepsia é o conjunto de medidas que evita a contaminação. O campo, as luvas e os aventais estéreis são barreiras. Se um instrumento tocar uma superfície fora do campo, retire-o e providencie outro estéril.

## Antissepsia na pele

A antissepsia reduz a carga microbiana em tecido vivo antes da incisão. A Organização Mundial da Saúde recomenda solução alcoólica à base de clorexidina para preparo da pele cirúrgica, respeitadas as contraindicações e o protocolo do serviço.

## Esterilização do instrumental

Instrumentos que entram em tecido estéril exigem limpeza prévia e esterilização por processo validado. A limpeza remove sangue e resíduos que podem proteger microrganismos. A esterilização elimina todas as formas de vida microbiana, incluindo esporos bacterianos.

Referências [1–3] · ver bibliografia

Módulo 2 de 6

# Instrumental e sutura

Identifique a função de cada instrumento antes de praticar a sutura.

## Porta-agulha e pinças de dissecção

### Porta-agulha Mayo-Hegar



### Pinças Adson



Compare os anéis e a trava do Mayo-Hegar com as hastes das pinças Adson, usadas para apreender tecido.

**Porta-agulha Mayo-Hegar.** Tem mandíbulas curtas e robustas. Use-o para conduzir a agulha ao longo da própria curvatura.

**Pinça hemostática.** Clampeia vasos ou pedículos. Em geral, as mandíbulas são mais longas que as do porta-agulha.

**Afastador e pinça de campo.** O afastador expõe o campo ao afastar tecidos. A pinça de campo fixa os campos cirúrgicos.

### Treino em simulador

Com supervisão, conduza a agulha com o porta-agulha e evite segurá-la com os dedos, mesmo com luvas. Ao final, descarte-a no coletor de perfurocortantes.

Leitura de apoio [4] · Fotografias em escalas distintas.

Módulo 3 de 6 · Parte 1

# Valvas cardíacas

Para entender o que se ouve na ausculta, acompanhe primeiro o sangue pelo coração. As valvas abrem e fecham conforme muda a diferença de pressão entre as câmaras e os vasos, favorecendo o fluxo em um só sentido.

### As quatro valvas em um corte transversal

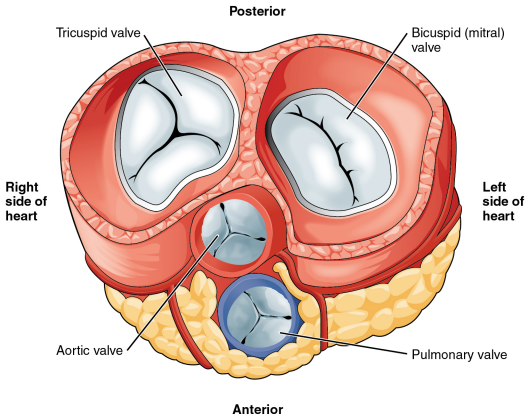


Na imagem, a tricúspide e a mitral são as valvas maiores. A aórtica e a pulmonar ficam mais próximas do centro do corte.

## O percurso do sangue

Veias cavas → átrio direito → tricúspide → ventrículo direito → valva pulmonar → pulmões. O sangue retorna pelas veias pulmonares ao átrio esquerdo, passa pela mitral, chega ao ventrículo esquerdo e sai pela valva aórtica.

## Enchimento e ejeção

Na diástole ventricular, a tricúspide e a mitral permitem o enchimento dos ventrículos. No início da sístole, seu fechamento contribui para a primeira bulha (B1). Ao fim da ejeção, o fechamento da aórtica e da pulmonar produz a segunda bulha (B2).

## Como a pressão move as valvas

A pressão ventricular fecha as valvas atrioventriculares ao superar a pressão atrial e abre as semilunares ao superar a arterial. Cordas tendíneas e músculos papilares limitam o deslocamento das valvas atrioventriculares durante a contração.

Referências [5] · ver bibliografia

Módulo 3 de 6 · Parte 2

# Pulsos arteriais

Ao examinar um membro, o pulso oferece uma pista sobre a circulação arterial. No punho, o radial também ajuda a estimar frequência e ritmo. Nos pés, localizar e comparar os pulsos dos dois lados torna a descrição mais precisa.

### Palpação no punho e no tornozelo

**Pulso radial**



**Pulso tibial posterior**



À esquerda, a palpação é feita no lado do polegar. À direita, atrás e um pouco abaixo do maléolo medial.

## Onde procurar

O radial fica na face anterior do punho, no lado do polegar. O tibial posterior é palpado atrás e abaixo do maléolo medial. O pedioso fica no dorso do pé, geralmente lateral ao tendão extensor longo do hálux.

## Como interpretar

Use as polpas do indicador e do dedo médio, com pressão suficiente para sentir a pulsação. Compare a amplitude dos pulsos homólogos. Um pulso difícil de palpar pede reavaliação em conjunto com sintomas, temperatura, cor e outros achados vasculares.

## Quando o pulso está diminuído

Compare o achado com o lado oposto e descreva se a alteração é nova. Se houver suspeita de doença arterial periférica, o índice tornozelo-braquial compara as pressões sistólicas do tornozelo e do braço. Ele complementa o exame físico em pacientes com história ou achados sugestivos.

Referências [6–7] · ver bibliografia

Módulo 4 de 6

# Tamponamento cardíaco

**Depois de um trauma torácico, um paciente pode apresentar hipotensão porque o coração recebe pouco sangue a cada batimento. Uma causa é o aumento da pressão no espaço pericárdico, entre o coração e a membrana que o envolve.**

Derrame pericárdico em tomografia

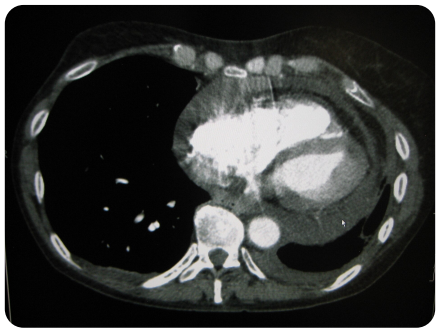

A faixa escura junto ao contorno cardíaco mostra líquido pericárdico. A repercussão sobre o enchimento define o tamponamento.

## Do derrame ao choque

Quando o líquido ou sangue se acumula rapidamente, o pericárdio tem pouco tempo para se distender. A pressão limita o enchimento na diástole, reduz o volume ejetado e pode causar choque obstrutivo.

## O que observar à beira do leito

A tríade de Beck reúne hipotensão, distensão jugular e bulhas abafadas. Ela pode estar incompleta. O ecocardiograma ajuda a identificar o derrame e sinais de restrição do enchimento, interpretados junto com a situação clínica.

## Como os achados se conectam

Com menor enchimento, cai o volume de sangue ejetado por batimento. A pressão venosa pode aumentar, tornando as jugulares mais visíveis. No ecocardiograma, o colapso do ventrículo direito no início da diástole é um dos sinais de compressão. A velocidade do acúmulo ajuda a explicar por que um derrame agudo pode causar instabilidade mesmo com volume menor.

Referências [8–9] · ver bibliografia

Módulo 5 de 6 · Parte 1

# Pneumotórax

**Após um trauma torácico, dor, falta de ar e sons respiratórios reduzidos de um lado levantam a suspeita de lesão pleural. Para entender o mecanismo, localize primeiro o problema entre o pulmão e a parede do tórax.**

### Pulmão expandido e pulmão colapsado

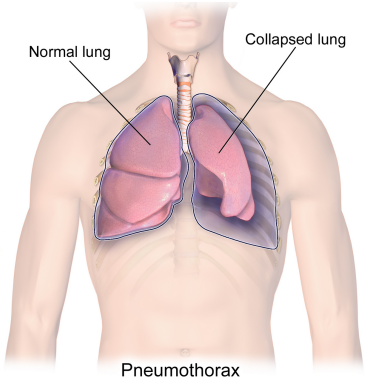


O pulmão esquerdo da pessoa aparece à direita da figura. O ar no espaço pleural permite que ele se retraia.

## Ar, sangue ou líquido

A pleura visceral recobre o pulmão. A parietal reveste a parede torácica. Ar no espaço entre elas caracteriza pneumotórax. Sangue caracteriza hemotórax. O excesso de líquido nesse espaço é um derrame pleural.

## Quando há repercussão circulatória

No pneumotórax hipertensivo, o aumento da pressão pleural compromete a ventilação e o retorno venoso, podendo causar choque. Em paciente instável com forte suspeita clínica, a equipe treinada intervém de imediato, sem aguardar confirmação por imagem.

## O que muda quando há instabilidade

O pneumotórax pode limitar a expansão pulmonar sem causar choque. A forma hipertensiva compromete também a circulação. No trauma, a combinação de piora respiratória, assimetria dos sons e hipotensão exige avaliação imediata. No hemotórax volumoso, a perda de sangue também pode contribuir para a queda da pressão.

Referências [9] · ver bibliografia

Módulo 5 de 6 · Parte 2

# Toracocentese

**Um derrame pleural pode ser encontrado ao investigar falta de ar. A decisão de colher ou retirar líquido depende da pergunta clínica. Em alguns casos, interessa saber a causa. Em outros, aliviar os sintomas também é uma prioridade.**

### Retirada de líquido do espaço pleural

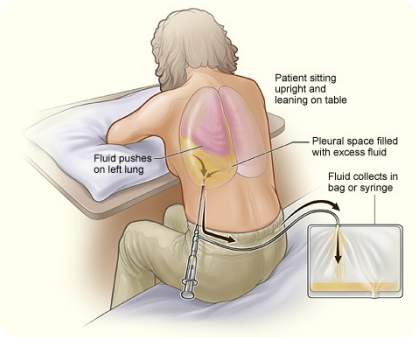


A ilustração mostra líquido pleural escoando para um coletor. A ultrassonografia integra o planejamento do procedimento.

## Amostra para investigar a causa

A toracocentese diagnóstica fornece líquido para análise. Conforme a hipótese, o laboratório avalia, por exemplo, proteínas e lactato desidrogenase (LDH), comparadas às do sangue, para classificar o derrame, cultura para pesquisar infecção ou citologia para investigar malignidade.

## Retirada para aliviar a dispneia

A toracocentese terapêutica retira líquido quando o derrame contribui para a falta de ar. As duas finalidades podem coexistir. A ultrassonografia confirma a coleção e orienta a escolha de um local seguro para a punção por equipe habilitada.

## Como o líquido orienta a investigação

Os critérios de Light comparam proteínas e LDH do líquido pleural com valores séricos para identificar um exsudato. Um transudato pode acompanhar insuficiência cardíaca. Exsudatos podem ocorrer em infecção, malignidade e outras causas. Na suspeita de infecção pleural, o pH do líquido ajuda a equipe a decidir se é necessário drenar.

Referências [10, 13] · ver bibliografia

Módulo 6 de 6

# Acesso vascular e RCP

**Associe o acesso à finalidade durante a ressuscitação cardiopulmonar (RCP).**

Um **cateter venoso central (CVC)** pode servir para administrar certas soluções, como formulações hiperosmolares de nutrição parenteral, colher sangue e medir a pressão venosa central em situações selecionadas. A medida direta da pressão arterial exige um cateter arterial.

A jugular interna, a subclávia e a femoral são possíveis vias para o CVC. A equipe considera a necessidade clínica e os riscos de cada sítio, como infecção e trombose.

## Acesso para medicações na parada cardíaca do adulto

**1. Via intravenosa (IV).** Primeira opção.

**2. Via intraóssea (IO).** Alternativa se a via IV falhar ou for inviável.

**3. Via venosa central.** Uma equipe habilitada pode considerar novo acesso central se IV e IO falharem ou forem inviáveis.

**Se já houver um CVC femoral**

Avalie se o acesso funciona. A localização femoral, por si só, não indica troca de rotina. Preserve as compressões e a desfibrilação quando indicada.

**Leituras de apoio [11–12] · Para a seleção, revise também a leitura sobre acesso vascular indicada pela Liga.**

Bibliografia

# Leituras de apoio

**Os números ao fim de cada tema remetem aos documentos abaixo.**

**[1]** Anvisa. Protocolo de prevenção de infecção de sítio cirúrgico.

**[2]** OMS. Global Guidelines for the Prevention of Surgical Site Infection. 2ª ed., 2018.

**[3]** CDC. Guideline for Disinfection and Sterilization in Healthcare Facilities.

**[4]** American College of Surgeons e Association for Surgical Education. Basic Suturing, 2019.

**[5]** OpenStax. Anatomy and Physiology 2e. Seção 19.1, Heart Anatomy.

**[6]** OpenStax. Clinical Nursing Skills. Seção 24.3, Nursing Assessment.

**[7]** ACC/AHA. Diretriz de doença arterial periférica de membros inferiores. Circulation, 2024.

**[8]** ESC. Diretriz de miocardite e pericardite. European Heart Journal, 2025. Seção 11.8.

**[9]** WSES e AAST. Thoracic trauma guidelines. World Journal of Emergency Surgery, 2025.

**[10]** British Thoracic Society. Clinical Statement on Pleural Procedures. Thorax, 2023.

**[11]** Association of Anaesthetists. Safe vascular access guidelines. Anaesthesia, 2025.

**[12]** American Heart Association. Adult Advanced Life Support. Circulation, 2025. Seção 9.

**[13]** British Thoracic Society. Guideline for Pleural Disease. Thorax, 2023.

Fontes visuais

# Créditos das imagens

Os créditos identificam o autor, a fonte e a licença de cada foto ou figura.

**Campo estéril**
Sean Moriarty, U.S. Air Force · Domínio público

**Porta-agulha Mayo-Hegar**
Rschiedon · CC BY-SA 3.0

**Pinças Adson**
SnowBink · CC0 1.0

**As quatro valvas**
OpenStax College, 2011 Heart Valves · CC BY 3.0

**Palpação do pulso radial**
Thompson Rivers University, OpenStax, fig. 24.24 · CC BY 4.0

**Palpação do pulso tibial posterior**
Chippewa Valley Technical College, OpenStax, fig. 24.21 · CC BY 4.0

**Tomografia de derrame pericárdico**
James Heilman, MD · CC BY-SA 3.0

**Ilustração de pneumotórax**
BruceBlaus, Blausen Medical · CC BY 3.0

**Ilustração de toracocentese**
National Heart, Lung, and Blood Institute · Domínio público